

NM 06. HISTOPATOLOGÍA HEPÁTICA DE LA TRUCHA ARCOIRIS, *Oncorhynchus mykiss*, ALIMENTADAS CON DIETAS DIFERENTES

H. Bastardo¹, C. Scorza² y S. Sofia¹

¹CIAE Mérida, Av. Urdaneta, Edificio MAC, 2da planta, FONAIAP Mérida. Teléfono: (074)-637585, FAX: (074)-637941. ²ULA, Facultad de Ciencias.

Abstract

Hepatic histopathology of rainbow trout, *Oncorhynchus mykiss*, with different feeds

This study was carried out at an official fish farm of the government of Venezuela in Mérida. The objective of this research was to study the effect of diet on liver histopathology in rainbow trout. The trout were given three different diets (P4, PE y RP). Six hundred specimens of the rainbow trout, *Oncorhynchus mykiss* were under study and separated in three groups of two hundred each. Fishes were fed twice a day. The hepatosomatic index of trouts fed with RP diet was significantly longer than trouts fed with P4 and PE diets. There were no significant differences in the hepatosomatic index when the trouts were fed with P4 and PE diets. This study indicates that a major deterioration of liver appears when the trouts were fed with RP diet. The histopathological study reveals the presence of inflammatory tumoral injuries compatible with hepatocellular carcinoma, in fish fed with RP diet.

Palabras claves: *Oncorhynchus mykiss*, trucha, histopatología, hígado.

Key words: *Oncorhynchus mykiss*, trout, histopathology, liver.

Introducción

Los peces expuestos a alimentos concentrados pueden presentar enfermedades de origen nutricional por deficiencia, exceso o balance inapropiado de los componentes presentes en el alimento utilizado.

En Norteamérica existe una amplia literatura referente a enfermedades de origen nutricional, entre las cuales las más importantes son las originadas por el uso de dietas inadecuadamente balanceadas, mala calidad de los ingredientes y la presencia de micotoxinas en el mismo.

Entre las enfermedades originadas por micotoxinas es importante señalar los hepatomas, ocasionados por contaminación del alimento con aflatoxinas, metabolitos tóxicos producidos por *Aspergillus* sp., el cual puede aparecer como contaminante de las harinas de las oleaginosas. Los efectos más comunes ocasionados por el consumo de alimento contaminado con aflatoxina, se reflejan principalmente en un bajo crecimiento, daño en el hígado, mala coagulación de la sangre, disminución de la capacidad inmunológica y aumento de la mortalidad.

La trucha arcoiris, es uno de los animales más sensibles a la contaminación por aflatoxina, causándoles carcinoma en hígado. Cantidades menores a 1 µg/kg de alimento puede causar tumores hepáticos en esta especie. La LD₅₀ de aflatoxina en truchas de 50 g es de 0.5-1.0 mg/kg de alimento (Lovell, 1988 citado por Hendricks y Bailey, 1989).

Algunos autores han informado sobre este problema en truchas cultivadas en Mérida. Coché et al. (1985), señalan que más del 50 % de los reproductores cultivados presentaron hepatomas. Coché y Bastardo (1991), informan que el índice hepatosomático (IHS) de ejemplares con tumores es mayor que aquellos que no evidenciaron la presencia de los mismos y los ejemplares mayormente afectados se han encontrado en reproductores de dos años y medio a seis años de edad. El problema de los hepatomas afecta principalmente a los reproductores de trucha (Bastardo, 1995), iniciándose su aparición a partir de los dos años de edad, a medida que envejecen el porcentaje de ejemplares afectados es mayor (Bastardo, 1996).

Materiales y métodos

Esta investigación se realizó en el Campo Experimental Truchícola La Mucuy, ubicado a una altitud de 2 300 m, en el Parque Nacional Sierra Nevada, en el Estado Mérida. El agua utilizada procede de una quebrada de origen glaciar, que nace en la Sierra Nevada de Mérida por encima de los 4 200 m de altitud. Esta quebrada permanece sobresaturada de oxígeno durante todo el año (9 mg/L).

Para realizar esta investigación se utilizaron 600 ejemplares de cinco meses de edad, procedentes de una misma cohorte y mantenidos bajo las mismas condiciones de cultivo. Se separaron en tres grupos de 200 ejemplares cada uno, se colocaron en tanques circulares de fibra de vidrio de 2 m de diámetro. A partir de ese momento se

inició una rutina de alimentación diaria (dos veces por día) con tres dietas comerciales identificadas como Arco Iris No 4 (P4), Arco Iris pigmentada (PE) y Trucharina RP (RP). Al iniciar el experimento se sacrificaron 10 ejemplares de cada lote para conocer las variables iniciales de peso corporal, peso y características macroscópicas del hígado y muestra para histopatología hepática. Las muestras de hígado se colocaron en formol al 10%, posteriormente se prepararon los bloques en parafina, para luego proceder a los cortes histológicos con un microtomo manual y finalmente coloreados en hematoxilina-eosina.

Se determinó el IHS utilizando la siguiente fórmula: $IHS = (\text{Peso del hígado} / \text{Peso corporal}) * 100$. Las pruebas estadísticas se realizaron utilizando análisis de varianza de una sola vía, y las medias se compararon haciendo uso del test de Scheffe.

Resultados y discusión

La figura 1 representa el IHS promedio de una población de truchas alimentadas con las dietas P4, PE y RP. Se observa que los ejemplares alimentados con la dieta RP, presentaron un IHS mayor que las alimentadas con P4 y PE, encontrándose diferencias significativas entre estas dos últimas y RP. El 30% de las truchas que consumieron RP y el 2.5 % de las alimentadas con P4 y PE presentaron un IHS mayor de 2 (cuadro 1). Valores, de este índice, mayor de 1, indican un deterioro de la condición del hígado, en este caso, las truchas alimentadas con RP presentaron la peor condición hepática.

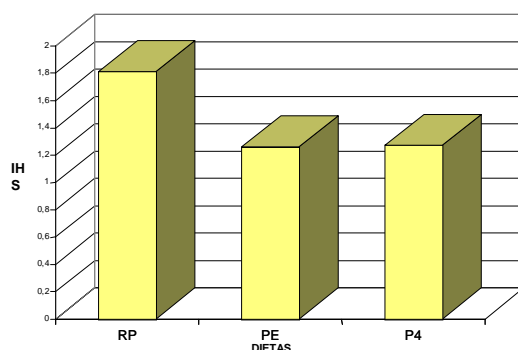


Figura 1. Índice hepatosomático (IHS) promedio de las truchas alimentadas con las dietas P4, PE y RP.

Cuadro 1. Distribución de frecuencias relativas del IHS en una población de trucha arcoiris, alimentadas con las dietas P4, PE y RP.

Intervalos de clases (IHS)	Dietas (%)		
	PE	P4	RP
0.5-0.99	25.0	17.5	2.5
1.0-1.49	47.5	72.5	37.5
1.5-2.00	25.0	7.5	30.0
>2	2.5	2.5	30.0

La figura 2 indica la condición macroscópica de truchas alimentadas con las dietas P4, PE y RP. En los ejemplares que consumieron la dieta denominada PE, se encontró un 100 % de hígados aparentemente normal, las alimentadas con P4 presentaron un 10 % de manchas; mientras que las sometidas a la dieta RP reportan un 40 % de manchas y un 10 % de puntos blancos. Macroscópicamente no se observaron tumores con ninguna de las dietas utilizadas.

El estudio microscópico realizado al año de iniciado el ensayo revela la presencia de lesiones inflamatorias (66.66 %) y tumorales (11.11), en truchas alimentadas con RP, estas características fueron compatibles con un carcinoma hepatocelular. Sinhuber *et al.* 1977 (citado por Lorenzana *et al.* 1989) señalan que la trucha arcoiris ha sido particularmente útil en el estudio de la carcinogénesis hepática debido a su alta sensibilidad a la aflatoxina B1 (AFB1). Los signos de aflatoxicosis grave en esta especie son daño en el hígado, branquias pálidas y disminución

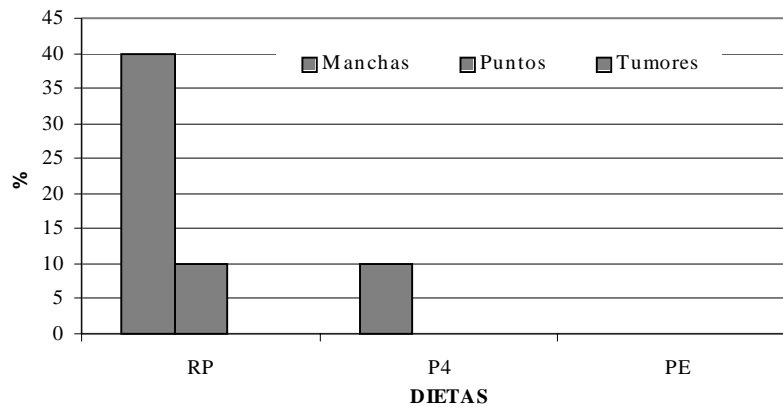


Figura 2. Condición hepática (macroscópica) de las truchas alimentadas con las dietas P4, PE y RP.

de la concentración de los glóbulos rojos (Tacon, 1995). Esta enfermedad se origina por contaminación del alimento, o de sus ingredientes, con aflatoxina, metabolito tóxico producido por hongos filiformes, de los cuales los más importantes son los géneros *Aspergillus*, *Penicillium* y *Fusarium*. Los productos de maíz y de maní, son los más propensos a contaminarse con estos hongos, por esta razón la legislación estadounidense para piensos, establece que estos productos no pueden contener más de 20 partes por mil millones de aflatoxinas (Lovell, 1992). Este mismo lote presentó un 33.33 % de degeneración grasa moderada, degeneración grasa intensa en un 33.33 % y necrosis focal 22.22 %. Los ejemplares alimentados con PE presentaron lesiones degenerativas en un 60 %, sin embargo no se observaron lesiones inflamatorias ni tumorales. En el caso de las truchas alimentadas con P4, sólo se observaron zonas con hiperemia y algunos focos hemorrágicos (cuadro 2).

Cuadro 2. Histopatología hepática de la trucha arcoiris, alimentadas con las dietas P4, PE y RP.

Edad (meses)	Periodo de evaluación (meses)	n Dietas			Lesiones histológicas Dietas		
		P4	PE	RP	P4	PE	RP
17	12	2	5	6	Zonas con hiperemia y algunos focos hemorrágicos.	1. Lesiones degenerativas: a) Degeneración grasa focal (40 %). b) Degeneración grasa extensa (20 %). 2. Lesiones inflamatorias: Ninguna. 3. Tumores: Ninguno. 4. Otras lesiones: Areas con hiperemia.	1. Lesiones degenerativas: a) Degeneración grasa moderada (33.33 %). b) Degeneración grasa intensa (33.33 %). c) Necrosis focal (22.22 %). 2. Lesiones inflamatorias: 66.66 %. 3. Tumores: 11.11 %. 4. Otras lesiones: Ninguna.

Conclusiones

Bajo las condiciones de este estudio, se concluye que las truchas alimentadas con RP presentan un mayor deterioro hepático que las sometidas a las dietas P4 y PE, ocasionando, en algunos casos carcinoma hepatocelular.

Estos resultados tienen un mayor impacto en aquellos productores que se dedican al ciclo completo de esta especie. La explotación de la trucha a nivel de engorde (medio ciclo) no permite evindeciar el problema debido a que la trucha ración se comercializa al año de iniciado el ciclo de producción, lo cual representa poco tiempo para que esta enfermedad nutricional manifieste su presencia.

Agradecimientos

Este trabajo fue financiado por el CONICIT, a través del proyecto RP III 100029. Los autores agradecen al TAI Cruz Vásquez, por su valiosa ayuda en las actividades de campo.

Literatura citada

- Bastardo, H. 1995. Hepatomas en trucha arcoiris, *Oncorhynchus mykiss*, y su efecto en la población de reproductores. Memorias III Encuentro Nacional de Acuicultura. San Cristobal, Venezuela.
- Bastardo, H. y S., Sofía. 1996. Tumores hepáticos en trucha arcoiris sometidas a cultivo intensivo. Memorias 3er Congreso de Ciencias Veterinarias "Eduardo Mendoza Goiticoa". Maracay, Venezuela.
- Coché, Z., H. Bastardo, y P. Salinas. 1985. Observaciones preliminares sobre enfermedades de trucha arcoiris, *Salmo gairdneri*, Richardson. XXXV Convención Anual de ASOVAC. Mérida, Venezuela.
- Coché, Z. y H., Bastardo. 1991. Hepatomas en trucha arcoiris. Temas Agropecuarios, año 4(9):19-20.
- Hendricks, J. D. y G. S. Bailey. 1989. Adventitious toxins. En: Fish nutrition, 2da edición, J.E., Halver, ed. Academic Press. Nueva York, Estados Unidos, pp 605-651.
- Lorenzana, R.M. 1989. Cytochrome P450 isozyme distribution in normal and tumor-bearing hepatic tissue from rainbow trout (*Salmo gairdneri*). Experimental and Molecular Pathology, 50:348-361.
- Lovell, R.T. 1992. Mycotoxins: hazardous to farmed fish. Feed International, 13(3): 24-28.
- Tacon, A. 1995. Ictiopatología nutricional. Signos morfológicos de la carencia y toxicidad de los nutrientes en los peces cultivados. FAO, Documento Técnico de Pesca, 330:77 pp.